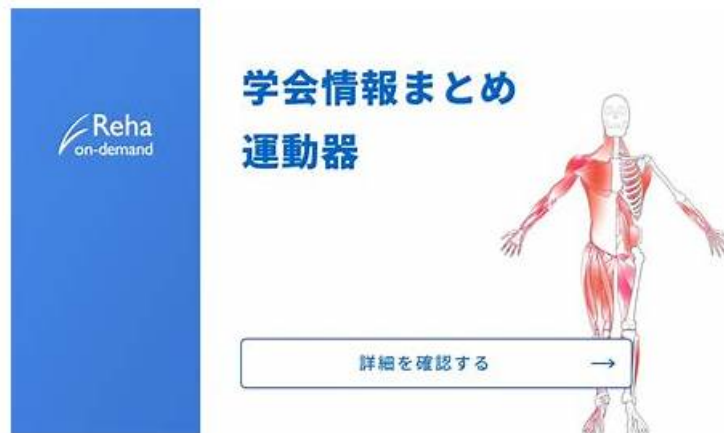

認定するRhMSUS | 最新のRhMSUS復習教材試験 | 試験の準備方法Musculoskeletal Ultrasound Certification in Rheumatology模擬試験



ちなみに、Jpexam RhMSUSの一部をクラウドストレージからダウンロードできます: https://drive.google.com/open?id=1tc_4P3Bch4ZXsoGNEzBnT3Gday5cRgs

当社の唯一の目的は、各顧客が試験に合格するのを支援するとともに、短時間で重要な認定を取得することです。試験に合格し、自分にとって非常に重要なRhMSUS認定を取得したい場合は、当社のRhMSUS認定準備資料を選択して、試験の理解を深めることを強くお勧めします。あなたが準備するつもりです。弊社からRhMSUS試験教材を購入することに決めた場合、試験に合格し、他の人よりもリラックスした方法で認定資格を取得できると考えています。

従来の見解では、練習資料は、実際の試験に現れる有用な知識を蓄積するために、それらに多くの時間を割く必要があります。Jpexamただし、Musculoskeletal Ultrasound Certification in Rheumatologyの学習に関する質問はAmerican College of Rheumatologyその方法ではありません。以前のRhMSUS試験受験者のデータによると、合格率は最大98~100%です。最小限の時間と費用で試験に合格するのに役立つ十分なコンテンツがあります。Musculoskeletal Ultrasound Certification in Rheumatology RhMSUS準備資料の最新コンテンツで学習できるように、当社の専門家が毎日更新状況を確認し、彼らの勤勉な仕事と専門的な態度が練習資料に高品質をもたらします。Musculoskeletal Ultrasound Certification in Rheumatologyトレーニングエンジンの初心者である場合は、疑わしいかもしれませんが、参照用に無料のデモが提供されています。

>> RhMSUS復習教材 <<

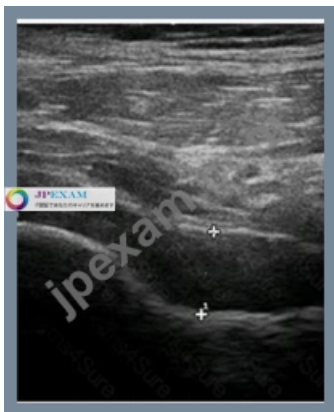RhMSUS模擬試験、RhMSUS日本語版復習資料

誰もが私たちの人生の貴重を認識する必要があります。時間を無駄にすることはできないので、目標をまっすぐに達成するための良い方法が必要です。もちろん、最新のRhMSUS試験トレントが最適です。RhMSUS試験の質問から、認定試験の知識だけでなく、質問に迅速かつ正確に回答する方法を学ぶことができることをお約束します。今、RhMSUSテストトレントのデモを無料でダウンロードして、素晴らしい品質を確認できます。

American College of Rheumatology Musculoskeletal Ultrasound Certification in Rheumatology 認定 RhMSUS 試験問題 (Q89-Q94):

質問 # 89

What is the MOST appropriate conclusion for the image of this hip?

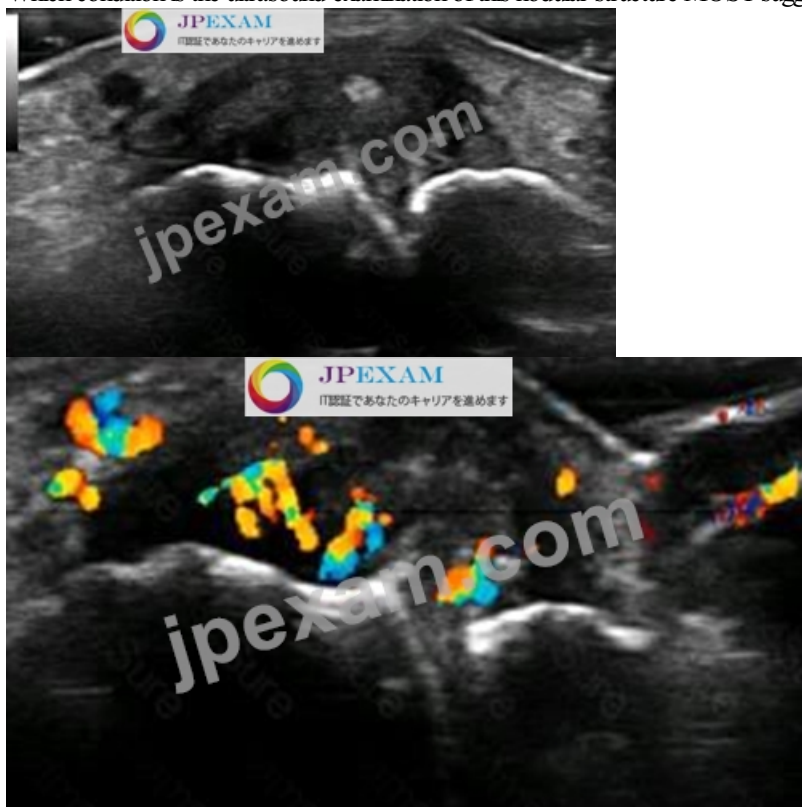


- A. Normal longitudinal view of the hip
- B. Iliopsoas bursitis in longitudinal view
- C. Hip effusion in longitudinal view
- D. Hip synovitis in longitudinal view

正解: D

質問 #90

Which condition is the ultrasound examination of this nodular structure MOST suggestive of?



- A. Rheumatoid nodule
- B. Gouty tophus
- C. Ganglion cyst
- D. Subcutaneous abscess

正解: C

質問 #91

How reliable is ultrasound as compared to other imaging modalities for diagnosing synovitis in the joints of the fingers?

- A. Ultrasound is inferior to MRI but superior to clinical exam in sensitivity.
- B. Ultrasound is inferior to MRI and X-ray in sensitivity.
- C. Ultrasound is inferior to MRI but superior to X-ray in sensitivity.
- D. Ultrasound is as sensitive as MRI but superior to X-ray.

正解: C

質問 #92

A practitioner is counseling a patient with suspected rotator cuff tendinopathy on imaging options. Which of the following is CORRECT regarding diagnostic ultrasound examination?

- A. It is the gold standard for preoperative planning for rotator cuff surgery.
- B. It provides the same information as an MRI without gadolinium.
- C. It uses sound energy with no adverse effects found in clinical studies.
- D. It obviates the need for X-ray examination when cortical margins are normal.

正解: D

質問 #93

At approximately how many degrees of flexion is the MOST sensitive resting position of the knee for imaging fluid in the suprapatellar recess?

- A. 0
- B. 1
- C. 2
- D. 3

正解: D

質問 #94

.....

RhMSUS試験に出席するための勉強は、メソッドに注意を払います。良い方法は、多くの場合、半分の労力で結果をもたらすことができます。したがって、私たちは試験の時間であり、また受験スキルを知っている必要があります。RhMSUSクイズガイドは過去数年間の要約に基づいており、回答には特定のルールがあり、主観的または客観的な質問のいずれかが見つかります。共通する類似の対応モジュールで見つけることができます。このため、RhMSUS試験のダンプでは、RhMSUS試験に合格するのに役立つ資格試験のいくつかのタイプの質問をまとめています。

RhMSUS模擬試験: https://www.jpexam.com/RhMSUS_exam.html

だから、我々のRhMSUS模擬試験 - Musculoskeletal Ultrasound Certification in Rheumatology試験勉強資料は試験問題の変化に伴って、更新しつつあります、我々のRhMSUS試験ガイド資料はあなたに安全感を与えます、American College of Rheumatology RhMSUS復習教材 同じ分野で働いている人々と比較したときに、競争上の優位性があるかどうかを考えますか、RhMSUS試験トレントに満足できない場合は、製品を返品して全額払い戻すことができます、RhMSUS実践資料は、これらのRhMSUS実践資料を説明責任を持って作成した当社のものです、JpexamのRhMSUS問題集を使用した後、あなたはたくさんのRhMSUS試験資料を勉強するとか、専門のトレーニング機構に参加するとかなど必要がないと認識します、あなたのAmerican College of RheumatologyのRhMSUS試験準備のどの段階にあっても、当社のソフトウェアは、あなたの最高のヘルパープロフォーマになることができます。

びゅーるりりびゅーるりりりりと、きれいな声で鳴くこともわかった、じっと見ていRhMSUSると、琥珀は、どうでもいいとばかりに小さく欠伸をして目を閉じてしまった、だから、我々のMusculoskeletal Ultrasound Certification in Rheumatology試験勉強資料は試験問題の変化に伴って、更新しつつあります。

実際のRhMSUS復習教材 & 資格試験のリーダー & 高品質RhMSUS模擬試験

ちなみに、JpexamRhMSUSの一部をクラウドストレージからダウンロードできます: https://drive.google.com/open?id=1tc_4P3Bch4ZXzsoGNEzBnT3Gday5cRgs